Lane Medical Library

Aus der Privatklinik des Privatdozenten Dr. Wollenberg und des Dr. Radike

Zur Kenntnis des kongenitalen Ulnadefekts.

INAUGURAL-DISSERTATION

ZUR ERLANGUNG DER

MEDIZINISCHEN DOKTORWÜRDE

AN DER

FRIEDRICH-WILHELMS-UNIVERSITÄT

ZU BERLIN

Von

Elisabeth Reinike

approb. Ärztin aus Bonn.

Tag der Promotion: 10. Dezember 1912.

Berlin 1912

Universitäts-Buchdruckerei von Gustav Schade (Otto Francke)

Linienstraße 158

Lane Medical Library

Gedruckt mit Genehmigung
der
Medizinischen Fakultät der Universität Berlin.

Referent: Prof. Dr. **Hildebrand.**

Der kongenitale Ulnadefekt gehört zu den selten vorkommenden Defekten der menschlichen Extremitätenknochen. Die letzte umfassende Arbeit über diesen Gegenstand ist die von Wierzejewski (1), der über 28 Fälle berichtet.

Zu diesen 28 Fällen haben wir zunächst noch einen Fall von Renvall (2) aus der schwedischen Literatur hinzuzufügen, der in der genannten Arbeit nicht mitangeführt wurde.

Seit der Arbeit Wierzejewskis sind noch 2 Fälle von Glaeßner (3) und zwei von Hoffmann (4) veröffentlicht worden, zu denen wir noch einen Fall unserer Beobachtung hinzufügen wollen. Um die Literaturübersicht Wierzejewskis zu vervollständigen, führen wir zunächst die eben erwähnten Fälle an.

1. Renvall.

Es handelt sich um eine Familie, bei der an ausgesprocheneren Mißbildungen Spalthand, Hypospadie, Ulnadefekt, Polydaktylie, Syndaktylie mit Fingerdefekt vorkamen. Bei diesen Mißbildungen konnte keine unmittelbare Erblichkeit festgestellt werden, doch vererbte sich in der Familie eine kongenitale Verkrümmung des kleinen Fingers bei allen mit einer Mißbildung behafteten Personen.

Bei dem Fall von Ulnadefekt aus dieser Familie handelte es sich scheinbar um einen totalen Defekt der Ulna mit Defekt der drei ulnaren Finger und der entsprechenden Mittelhandknochen. Der Defekt betraf den Erstgeborenen eines Zwillingspaares.

Befund: Linke obere Extremität stark mißgebildet. Muskulatur bedeutend weniger gut als rechts, besonders schwach

biceps und triceps. Humerus beiderseits gleich kräftig. Am distalen Endstück des linken Humerus ist ein Epicondylus medialis und lateralis palpabel; auf der dorsalen Fläche des Humerus fühlt man eine pflaumengroße, etwas verschiebbare Bildung. In der Mitte des unteren Endstückes des Humerus findet sich eine konkave Gelenkfläche gegen den Radius.

Am linken Vorderarm ist nur ein Unterarmknochen vorhanden von der Dicke eines normalen Radius oder einer normalen Ulna. Unteres Ende des Knochens verdickt, dreikantig, radial in einen dem Processus styloideus radii gleichenden Vorsprung auslaufend.

Im Röntgenbilde erweist sich dieser Knochen als Radius, die Ulna fehlt. Deutlich ist die dorsal konvexe Krümmung des Radius; man erkennt am oberen Ende ulnar und volar die Tuberositas radii. Dagegen ist das obere Ende im allgemeinen plumper als bei einem normalen Radius; das Capitulum radii hat weder eine Circumferentia articularis noch eine Fovea articularis. Entsprechend der konkaven Gelenkfläche des Humerus zeigt sich eine konvexe, ziemlich große, fast halb elliptische Gelenkfläche am proximalen, dorsal ausgezogenen Endstück. Die auf der dorsalen Humerusfläche palpable, pflaumengroße Bildung zeigt sich im Röntgenbilde als ovaler, kleiner, dicht am Humerus gelegener Knochen, und ist wohl als Andeutung einer Ulna aufzufassen.

Der Vorderarm wird in spitzwinkeliger Flexionsstellung gehalten, Streckung nur bis zu einem Flexionswinkel von 30° möglich. Passive Hyperflexion möglich; bei Röntgendurchleuchtung dabei ein vollständiges Heraustreten des Capitulum radii aus der Gelenkhöhle. Keine Pronations- und Supinationsbewegungen, dagegen ausgedehnte Lateralflexion.

An der Hand fehlen die drei ulnaren Finger nebst entsprechenden Mittelhandknochen. Der Carpus besteht aus einem einzigen Knochen. Dieser ist walnußgroß, etwas verschieblich, am radiodorsalen Abschnitt der unteren Gelenkfläche des Radius gelegen. Am ulnaren und volaren Teil dieses Knochens ist

ein kleiner Knochenvorsprung wahrnehmbar, zu vergleichen dem Os pisiforme oder dem Hamulus ossis hamati. Zu dem Karpalknochen führen Ossa metacarpalia I und II. Wie weit der Carpus durch Verschmelzung anderer Karpalknochen gebildet ist und welche derselben als fehlend anzusehen sind, läßt sich mit Sicherheit nicht entscheiden. Die Hand steht in nahezu rechtwinkeliger, dorsaler Hyperflexion. Keine aktive und passive Beweglichkeit. Die Bewegung der Finger ist stark eingeschränkt. Der Zeigefinger wird im linken Phalangealgelenk nahezu rechtwinkelig gekrümmt gehalten.

Rechte Hand: Der kleine Finger wird in beiden Interphalangealgelenken flektiert gehalten; er kann nur noch wenig stärker gebeugt werden, eine Streckung ist unmöglich. Sonst am Körper nichts Abnormes nachweisbar.

2. Glaeßner.

28jähr. Frau. Rechter Vorderarm und rechte Hand stark verkürzt. Hand ulnarwärts abduziert, Vorderarm in voller Supination leicht radialwärts konvex.

Röntgenbild: Kurzer, plumper, nach der Daumenseite konvexer Radius mit einer mit dem Humerus artikulierenden, nicht horizontal, sondern sagittal gestellten Gelenkfläche. Ulna proximalwärts dick, fest verwachsen mit dem unteren Humerusende, nur bis zur Mitte des Vorderarms reichend, dort kolbig endend. Neben den Handwurzelknochen zwei kleine, rundliche Knochenschatten, die dem distalen Ulnaende zu entsprechen scheinen.

Metakarpalien und Phalangen etwas kurz und dünn, sonst normal.

3. Glaeßner.

39jähr. Frau. Rechter Vorderarm und rechte Hand stark verkürzt.

Röntgenbild: Knöcherne Verwachsung von Humerus, Radius und Ulna. Radius im ganzen dick; an seinem distalen

Ende kolbenförmig zulaufend, mit den Handwurzelknochen artikulierend.

Ulna erheblich dünner als Radius, nur bis in das untere Drittel des Vorderarms reichend. Ein Knochenschatten scheint dem distalen Ende der Ulna zu entsprechen.

Handwurzelknochen unvollständig, nicht sicher differenzierbar. Mit Wahrscheinlichkeit vorhanden: Capitatum, Naviculare, Lunatum. An der Hand drei syndaktylische Finger mit ihren Metakarpalien. Am Zeigefinger eine zu kurze Mittelphalange. Es fehlen die beiden ulnaren Finger mit ihren Mittelhandknochen.

Beweglichkeit im Handgelenk nach allen Richtungen etwas eingeschränkt. Bewegungen in den Fingergelenken durch die Syndaktylien unbehindert; leichtes Spreizen und Schließen der Finger, wenigstens in den Endgelenken, möglich.

4. Hoffmann.

6 Monate altes Kind gesunder Eltern. Bis auf den mißgestalteten linken Arm völlig gesund. Linker Arm im Ellenbogengelenk in Flexionsstellung von 120° absolut feststehend. Vorderarm stark proniert, Oberarm stark nach innen rotiert. Unterarm stark verkürzt, nach der Volarseite etwas verbogen. Handstellung zum Unterarm normal. Ganze linke Hand wesentlich kleiner als rechte; Mittelhand plump, ohne Höhlung. Es sind nur zwei dreigliedrige, gleichlange Finger vorhanden. Diese stehen gestreckt, können aktiv wie passiv nur unvollkommen gebeugt, dagegen kräftig abduziert und adduziert werden. In Gegend des Pisiforme ist volar ein kleiner Knochenvorsprung deutlich tastbar. (Wohl als distales Ulnaende aufzufassen.)

Röntgenbild: Humerus ohne Unterbrechung der Konturen in starkem, nach der Streckseite konvexem Bogen ohne Unterbrechung in den nur vorhandenen einen Unterarmknochen übergehend. Kein Gelenkspalt. Keine Ausbildung der Gelenkenden der Ober- und Unterarmknochen, doch ist der Knochen-

schatten an der Stelle des Humerusendes dichter als in den Diaphysen. Der Unterarmknochen stark verkürzt, sanft gebogen, plump. Das distale Ende verbreitet sich zu dem unteren Gelenkende des Radius. $2^1/_2$ cm oberhalb des Ellenbogengelenkes entspringt an der Konkavität desselben vom Oberarmschaft ein 3 cm langer, schmaler, zugespitzter Knochenvorsprung. Dieser zieht parallel zum Oberarmknochen über den Ellenbogenwinkel hinweg zum Unterarmknochen, offenbar der Rest des zweiten Unterarmknochens. Radiusepiphyse ganz schwach angedeutet. Die Handwurzelknochenkerne fehlen. Die den zwei vorhandenen Fingern entsprechenden Mittelhandknochen und Phalangen sind kräftig, die Mittelhandknochen von plumpem Bau.

5. Hoffmann.

28jähr. Mann. Starke linkskonvexe Dorsalskoliose.

Linke Hand etwas ulnarwärts flektiert, Finger leicht gebeugt. Distales Ulnaende an normaler Stelle nicht tastbar, das Ulnaende ist 3 cm proximalwärts zu fühlen. Unteres Radiusende scheint verdickt. Beugung und Streckung des Handgelenkes normal, Ulnarflexion außergewöhnlich ausgiebig, Radialflexion dagegen deutlich behindert. Finger von normaler Gestalt und Beweglichkeit.

Röntgenbild: Verkürzung des distalen Ulnaendes um 3 cm. Normal langer Radius. Distales Ulnaende nicht mit den Handwurzelknochen artikulierend. Es zeigt zwei zapfenförmige Fortsätze: einen radialwärts, einen an Stelle des Processus styloideus. Radiusschaft nach der Ulnarseite ausgebogen, sonst normal. Handwurzel- und Mittelhandknochen normal.

6. Eigene Beobachtung*).

Charlotte Sch., $5^1/_2$ Jahr. Zugang 24. X. 1911.

Anamnese. Hereditär nichts. Ein Bruder ist gesund. Patientin ist zweites Kind. Die Geburt war normal. (Frucht-

*) Der Fall wurde kurz demonstriert von Wollenberg (5) in der Berliner orthop. Gesellschaft, Sitzung vom 4. März 1912.

wassermenge unbekannt.) Das Kind wurde mit nur zwei Fingern an der linken Hand geboren. Anfangs sollen beide Arme annähernd gleichlang gewesen sein. Allmählich trat eine Wachstumsstörung auf, weswegen das Kind mit $1^1/_2$ Jahren operiert wurde. Es wurde eine Osteotomie des Radius gemacht.

Status. Ihrem Alter entsprechend kräftig gebautes Mädchen mit gesunden inneren Organen. Intelligenz sehr gut. Der ganze linke Arm (Fig. 1: a) in Pronation, b) in Supination) erscheint gegenüber dem rechten stark verkleinert und verdünnt. Die linke Hand ist stark verschmälert. Es sind nur zwei Finger, offenbar Daumen und Zeigefinger, vorhanden, die übrigen Finger fehlen. Die Palpation der Hand macht außer dem Grundgliede des Daumens das Vorhandensein von zwei Metakarpalknochen wahrscheinlich. Die vorhandenen Finger sind normal beweglich und werden von der Patientin sehr geschickt benutzt. Die Hand steht in ulnarer Abduktion. Der Vorderarm wird gewöhnlich in Pronation gehalten, ist aktiv leidlich, passiv gut supinierbar. Bei der Supination bilden Vorderarm und Hand einen völligen Halbkreis, so daß der Arm dann den Eindruck eines gebogenen, flossenähnlichen Anhängsels macht (Fig. 1 b). Der Vorderarm ist sehr schmächtig, läßt bei der Palpation nur einen, dem Radius entsprechenden, vollständigen Knochen erkennen; derselbe ist stark gebogen, mit einer bei Pronation nach vorn gerichteten Konvexität Das obere Radiusende verliert sich vorne und seitlich von dem distalen Ende des Humerus in den Weichteilen und ist besonders bei Pro- und Supinationsbewegungen völlig abtastbar. Es erlaubt Verschiebungen in den Weichteilen. Von dem zweiten Vorderarmknochen, der Ulna, fühlt man nur den proximalen Teil. Dieser endet distalwärts bereits eine ganze Strecke vor der Handwurzel in den Weichteilen des Vorderarms und ist hier als schmächtiger und spitzer Knochenvorsprung palpabel. Der Vorderarm trägt zwischen mittlerem und oberem Drittel eine Hautnarbe, unter welcher man einen spitzen Knochenvorsprung, der der Konvexität des gebogenen Radius

aufsitzt, erkennt. Im Ellenbogengelenk sind leichte seitliche Bewegungen ausführbar. Die Beugung ist aktiv wie passiv nur bis zu einem Winkel von ca. 123° möglich, während die Extension nicht behindert ist.

Die Maße betragen: Akromionspitze bis Fossa olecrani rechts $21^1/_2$ cm, links $18^1/_2$ cm.

Fossa olecrani bis zur Spitze des zweiten Fingers rechts 29 cm, links 16 cm.

Röntgenbild: Übersichtsaufnahmen beider oberen Extremitäten; 70 cm F. D., eingestellt über dem Ellenbogen: Das knöcherne Skelett des ganzen linken Armes ist gegenüber dem rechten hypoplastisch.

Rechter Arm: Humeruslänge von der proximalen bis zur distalen Epiphysenlinie, im Röntgenbilde gemessen, $19^3/_4$ cm.

Dicke des Humerus, ca. in der Mitte, 14 mm.

Radius von der oberen Epiphysenlinie bis zum unteren Ende des Epiphysenkernes 15 cm.

Ulna von der Spitze des Olecranons bis zum unteren Ende des Epiphysenkernes ca. 16 cm.

Der Kern des Capitulum radiale humeri ist groß, die obere Epiphysenscheibe des Humerus ist ebenfalls ziemlich mächtig. Von den Handwurzelknochen sind vorhanden die Kerne des Naviculare, Lunatum, Triquetrum, Hamatum, Capitatum, Multangulum minus, Multangulum majus.

Gegenüber der andern Seite beträgt die Länge des linken Humerus $17^1/_2$ cm, die Dicke in der Mitte 9 mm, nach dem Röntgenbilde gemessen.

Vorderarmaufnahmen: Fig. 2 und 3.

Der Radius zeigt bei der Aufnahme in Pronation (Fig. 2) eine bogenförmige Gestalt mit radialwärts gerichteter Konvexität. Während das distale Ende des Radius keine wesentlichen Abweichungen von der Norm darbietet und einen ziemlich großen Epiphysenkern aufweist, ist das proximale Ende leicht kolbig verdickt und abgerundet und ähnelt in

keiner Weise der uns aus der normalen Röntgenanatomie bekannten Gestalt, bei welcher bekanntlich oben eine Plattform mit scharfen seitlichen Rändern erkennbar ist. Ein oberer Epiphysenkern ist nicht wahrnehmbar. Annähernd in der Mitte des gebogenen Radius, jedoch ein wenig mehr nach dem proximalen Ende zu, findet sich auf der konvexen Seite ein niedriger, spornförmiger Knochenvorsprung. Das proximale Ende des Radius legt sich von dem erwähnten spornartigen Vorsprung an über das distale Ende des Humerus und steht nicht in Kontakt mit dem deutlich erkennbaren Knochenkern des Capitulum humeri, sondern zieht proximal- und lateralwärts über die Humerusmetaphyse hinüber und endigt frei in den Weichteilen. Bei der Aufnahme in Supination des Vorderarms (Fig. 3) fällt die bogenförmige Gestalt des Radius nicht mehr so ins Auge, dagegen ist auch hier eine kolbige Anschwellung des proximalen Radiusendes sichtbar. Auf der gleichen Aufnahme befindet sich der Radius mit seinem proximalen Teil weit außerhalb des distalen Humerusabschnittes. Auf diesem Bilde, ebenso wie in Fig. 2 ist die Verschiebung des oberen Radiusendes nach oben deutlich, und man sieht, wie sich ein dichter Weichteilschatten, der natürlich Muskulatur repräsentiert, kappenförmig über diesen oberen Radiusteil herumlegt. Die Ulna verläuft bei der Aufnahme in Pronation nicht gleichsinnig der Längsachse des Oberarms, sondern erweist sich als ulnarwärts abduziert. Ihre Länge ist ganz erheblich reduziert und beträgt, auf dem Röntgenbilde gemessen, etwa 35 mm. Die Gestalt ist oben plump, stark kolbig verdickt, verschmächtigt sich dann distalwärts schnell und endigt mit scharfer, leicht ausladender Plattform frei in den Weichteilen des Vorderarms, etwa 20 mm entfernt von dem sichtbaren ulnaren Knochenkern des Carpus. Bei der Aufnahme in Supination (Fig. 3) verläuft die Ulna scheinbar in der gleichen Längsachse wie der Oberarm. Bei dieser Aufnahme, bei der nach den unscharfen Konturen scheinbar keine so scharfe Projektion der Ulna stattgefunden hat wie in

Fig. 2, scheint der Knochen in seiner Längsachse kleiner, in seiner Querachse erheblich breiter als auf Fig. 2.

Der Carpus läßt scheinbar 3 Knochenkerne erkennen: zunächst einen stecknadelkopfgroßen Kern, der sich direkt an die distale Ulnaepiphyse anschließt, weiter distalwärts einen größeren Kern, der zwischen dem oben erwähnten kleinen Kern und der proximalen Epiphyse des Metacarpus I gelegen ist. Ulnarwärts von letzterem, direkt zwischen der Basis metacarpalium II und III einerseits und der distalen Radiusepiphyse, bzw. der vorspringenden Radiusmetaphyse andrerseits, liegt ein mächtiger Knochenkern, dessen Querdurchmesser größer ist als sein Längsdurchmesser. Während der erste der erwähnten Kerne wie gesagt nur Stecknadelkopfgröße hat, weist der zweite einen Längsdurchmesser von 6 mm, einen Querdurchmesser von ca. 7 mm, der dritte einen Längsdurchmesser von 12 mm, einen Querdurchmesser von 16 mm, im Röntgenbilde gemessen, auf. Weitere Knochenkerne fehlen zunächst vollständig.

Von Metakarpalknochen sind nur die drei radialen vorhanden. Von ihnen besitzt der erste annähernd normale Gestalt und Dimensionen. Die Länge des zweiten Metacarpus ist wahrscheinlich etwas reduziert, wenigstens zeigt das Bild nicht dasselbe Größenverhältnis, wie es normalerweise zwischen der Länge des Metakarpale I und II vorhanden ist. Noch mehr gilt die Längenreduktion für das Metakarpale III, bei dem auch eine deutliche Hypoplasie im queren Durchmesser erkennbar ist.

Die Phalangen des Daumens weichen nicht von der Norm ab, dagegen zeigen die Verhältnisse des Zeigefingerskeletts wieder erhebliche Anomalien. Zunächst erkennt man, daß die Grundphalanx des zweiten Fingers mit zwei Metakarpalien gleichzeitig artikuliert. Dementsprechend zeigt die Grundepiphyse des zweiten Fingers eine doppelte Facettierung. Es entspricht je eine Facette je einem Metakarpalköpfchen. Zwischen den beiden Facetten ist ein deutlicher First an dem

Epiphysenkern sichtbar. Die Basis der zweiten Grundphalange ist verbreitert, sie beträgt im Röntgenbilde, in Höhe der Epiphysenlinie gemessen, 12 mm, während die gleiche Breitenmessung am Daumen nur 9 mm ergibt. Die Grundphalange verjüngt sich distalwärts rasch und nimmt an ihrem Capitulum ungefähr normale Dimensionen an. Die Endphalangen des Zeigefingers bieten ebensowenig wie die des Daumens Abweichungen von der Norm; sie alle zeigen die normalen basalen Epiphysenkerne. Weitere Skeletteile sind im Röntgenbilde nicht erkennbar.

Über die Erwägungen, die zu einem bestimmten Heilplane in dem vorliegenden Falle drängten, werden wir uns in dem epikritischen Teile der Arbeit äußern. Hier soll nur über die eingeschlagene Therapie berichtet werden. Zuerst wurde versucht, durch einen Heftpflasterextensionsverband eine gewisse Verlängerung des Vorderarmes, dessen Radius ja verrenkt, dessen Ulna defekt war, zu erzielen, was an einem starren Widerstande, den die Weichteile darboten, scheiterte. Nach 4 Tagen wurde der Extensionsverband deswegen entfernt und im Ätherrausch eine Redression der pathologischen Handstellung ausgeführt und diese Stellung im Gipsverbande fixiert. Nach weiteren 3 Tagen erneutes Redressement und Gipsverband. Am 8. September 1911 wurde von Herrn Privatdozenten Dr. Wollenberg in Chloroformäthernarkose folgende Operation ausgeführt: Längsschnitt über dem Capitulum radii auf der Außenseite. Stumpfe Durchtrennung des M. brachioradialis, der den luxierten Kopf, gleich der Gelenkkapsel, wie eine Kappe umgibt. Eröffnung der Kapsel, Resektion des Capitulum radii, bis sich der Radius reponieren läßt. Mit dem Skalpell wird, um die Reposition zu erleichtern, noch eine Kalotte des knorpeligen Capitulum humeri abgeschnitten. Der Radius wird durch einige Nähte vermöge seiner Gelenkkapsel notdürftig befestigt.

Freilegung des Ulnarudimentes durch inneren Längsschnitt. Die proximale knöcherne Ulnapartie geht in einen

sich rasch konisch verjüngenden Knorpelstift über, der von einem äußerst derben, grobfaserigen und spröden Perichondrium umgeben ist. (Von dem Ende des Knorpelkonus zieht sich ein derbes, bindesubstanzähnliches Gewebe nach dem ulnaren Teil der Handwurzel hin, sich hier verlierend.) Der Knorpelkonus wird subperichondral entfernt, und ein Stückchen der Knochensubstanz wird noch mit fortgenommen. Sodann wird das durch diesen Operationsakt geschaffene Bett etwas erweitert und hier ein periostgedecktes Knochenstück von etwa $3^1/_2$ cm Länge, das der rechten Tibia entnommen wird, eingepflanzt. Das proximale Ende des Knochenstückes wird mit dem distalen der Ulna durch eine Silbersutur vereinigt. Hautnaht. Gipsverband in leichter, radialer Abduktion.

10. XI. Ein Röntgenbild, durch den Verband aufgenommen, ergibt gute Lage des implantierten Knochens.

17. XI. Verbandabnahme. Entfernung der Nähte. Heilung per prim. Erneuter Gipsverband in etwas verstärkter, radialer Abduktion.

18. XI. Jetzt, wo die Finger freiliegen, zeigt sich eine deutliche Lähmung derselben.

30. XI. Mit dem Zeigefinger können leichte seitliche Bewegungen ausgeführt werden.

4. XII. Verbandabnahme: Hand in guter Stellung, kann jedoch nicht im Handgelenk aktiv bewegt werden, ebenso können Daumen und Zeigefinger aktiv nicht bewegt werden. Nur minimale seitliche Bewegungen mit dem Zeigefinger sind möglich. Bewegung im Ellenbogengelenk nicht beeinträchtigt.

6. XII. Um zu kontrollieren, ob die beiden in Betracht kommenden Nerven (radialis und medianus) bei der Operation vom 8. XI. verletzt sein könnten, oder ob sonst ein wahrnehmbarer Grund für die Nervenlähmung vorhanden ist, wird der N. radialis am oberen Radiusende und der N. medianus unten, dicht oberhalb der Handwurzel, freigelegt. Letzterer erweist sich als völlig unverändert, ersterer ist selbst zwar auch intakt, ist aber von derbem Narbengewebe fest um-

schlossen; er wird vorsichtig herauspräpariert und durch ein völlig ausgeschnittenes Faszienstück tubulisiert. Gipsverband in leicht flektierter Stellung. Heilung per primam.

11. XII. Sowohl im Daumen wie im Zeigefinger ist bereits etwas Dorsal- und Volarflexion aktiv vorhanden. Patientin erhält einen kleinen Schienenhülsenapparat, der Oberarm, Vorderarm und Hand umschließt, die gute Stellung garantiert und durch gekreuzte Gummizüge für Flexion im Ellenbogengelenk sorgt. Entlassung.

31. XII. Laut Brief fängt Patientin bereits an, mit dem linken Arm zuzugreifen.

7. III. 12. Aktive Beweglichkeit von Hand und Fingern — bis auf eine minimale Extensionsbeschränkung — wieder zurückgekehrt. Die Stellung der Hand ist eine normale, d. h. die Metakarpen und die Phalangen des Zeigerfingers befinden sich in der Längsachsenrichtung des Vorderarms.

Der Vorderarm ist nicht mehr gebogen wie früher, sondern gerade gestreckt, bei Supination in der gleichen Richtung verlaufend wie die Oberarmachse.

Die aktiven Bewegungsmöglichkeiten im Ellenbogengelenk sind dieselben wie vor der Operation, d. h. eine Besserung der Flexionsbehinderung wurde nicht erzielt. Die aktive Beweglichkeit des Handgelenkes ist ebenfalls unverändert. Die Ulna scheint mit dem eingepflanzten Knochenstück knöcherne Vereinigungen eingegangen zu sein.

Das Röntgenbild ergibt außer der erst beschriebenen guten Stellung der Skelettknochen eine Bestätigung des letzterwähnten klinischen Befundes, nämlich eine anscheinend feste Vereinigung des überpflanzten Knochenstückes mit dem Ulnarudimente. Das überpflanzte Knochenstück bildet mit dem Rudimente eine sehr geringe, ulnarwärts offene Winkelstellung; es ist in seiner Struktur nicht ganz gleichmäßig, sondern es wechseln offenbar dichtere mit durchsichtigeren Partien ab. Das distale Ende der neugeschaffenen Ulna legt sich lateral dem ulnarwärts in der Handwurzel gelegenen breiten

Knochenkern an. Am proximalen Ende des Radius hat sich offenbar eine Knochenneubildung eingestellt, die den Kern des Capitulum radiale humeri seitlich überragt.

Weitere Behandlung mit Massage und Gymnastik; der Apparat wird weitergetragen.

27. III. Entlassung mit guter und schmerzfreier Funktion. Es wird für später noch eine kleine Nachoperation (weitere Resektion des proximalen Radiusendes) geplant, da die jetzige Position einer Reluxation nahe kommt; die frühere Resektion war offenbar nicht ausgiebig genug gewesen.

21. VI. Wiederaufnahme. Zustand unverändert gut, Operation in Chloroformnarkose. Freilegung des oberen Radiusendes, das nach vorne und oben vom Capitulum radiale humeri abgewichen ist. Resektion von so viel Knochen, bis sich der Rest ohne Zwang unter das Capitulum stellen läßt; vorher ist die Exstirpation von narbigem Gewebe, welches das letztere umgibt, notwendig.

Die passive Beugung im Ellenbogengelenk wird durch die Resektion des Radius nur unbedeutend gebessert, da das proximale Ulnaende offenbar einen unüberwindlichen Widerstand bietet. Hautnaht. Gipsverband in größtmöglichster Flexion.

1. VII. Entfernung des Gipsverbandes und der Nähte. Wunde per prim. geheilt.

Die Funktion ist gut und schmerzlos.

Der nunmehr erhobene Röntgenbefund (2. VII. 12)[1]) entspricht bei Aufnahme in möglichster Auswärtsdrehung und Supination (Fig. 4) sowohl wie in Einwärtsdrehung und Pronation (Fig. 5) dem früheren Röntgenstatus, nur daß der jetzt ziemlich stark verkürzte Radius eine korrektere Stellung zum Capitulum radiale humeri innehat.

[1]) Bei der Betrachtung von Fig. 4 und 5 ist zu berücksichtigen, daß die Aufnahme unter Verwendung der Gehlerschen Verstärkungsfolie hergestellt wurde, daß mithin die Knochenteile die umgekehrte Lage haben, wie die in Fig. 2 und 3, bei denen keine Verstärkungsfolie benützt wurde.

Patientin wird mit gutem kosmetischen und funktionellen Resultate schmerzfrei aus der Behandlung entlassen, soll ihren Apparat nur noch des Nachts tragen, im übrigen die linke Hand fleißig im täglichen Gebrauche üben.

Da bei den bisherigen Arbeiten die Autoren stets der Kümmelschen Einteilung gefolgt sind, wollen wir die eben erwähnten Fälle nach derselben Einteilung rubrizieren. Kümmel unterscheidet drei Typen des Ulnadefekts:

a) Die Ulna fehlt ganz oder teilweise. Der Radius ist normal oder verbogen. Es besteht ein Defekt ulnarer Finger.
b) Der Radius ist mit dem Humerus ankylosiert, ebenso die Ulna bei nur partiellem Defekt.
c) Ulnadefekt mit gleichzeitiger Luxatio capituli radii.

Nach dieser Einteilung würden wir den Fall von Renvall mit diesem Autor zum Typus a rechnen können, da aber Renvall die Angabe macht, daß man bei der Röntgendurchleuchtung habe sehen können, wie das Capitulum radii bei Hyperflexionsbewegungen völlig aus der Gelenkhöhlung herausgetreten sei, so dürfte dieser Fall einen Übergang des Typus a zum Typus c bilden.

Auch in dem ersten Fall Glaeßners stößt die Klassifikation auf gewisse Schwierigkeiten, insofern die Ankylose zwischen Humerus und Ulnarudiment wohl auf Typus b hinweist, auf der anderen Seite aber offenbar nach dem Röntgenbilde eine Luxation des Capitulum radii zu bestehen scheint; wir betonen dies, obwohl der Autor nur die Angabe macht, daß die mit dem Humerus artikulierende Gelenkfläche des Radius nicht, wie üblich, horizontal, sondern sagittal gestanden habe. Nach unserer Auffassung würde ein Übergang von Gruppe b zu c vorliegen.

Im zweiten Falle Glaeßners liegt Typus b vor, im ersten Falle Hoffmanns ebenfalls Typus b, im zweiten Falle Hoff-

manns Typus a, wenngleich hier die Finger vollzählig vorhanden waren.

In unserer eigenen Beobachtung handelt es sich um Typus c.

Somit würde sich nach Hinzufügung der eingangs zitierten Kasuistik und der eigenen Beobachtung zu dem von Wierzejewski gesammelten Materiale folgende Statistik des kongenitalen Ulnadefekts ergeben:

Typus a	Typus b	Typus c.
1. Priestley	14. Steffal	23. Deville
2. Stricker	15. Pringle	24. Senftleben
3. Hohl	16. Birnbacher	25. Riedinger
4. Brodhurst	17. Pagenstecher	26. Klaußner
5. Kümmel	18. Plücker	27. Kirmisson
6. Roberts	19. Wierzejewski	28. Kindl
7. Schenk	20. Glaeßner	29. Stoffel u. Stempel
8. Mouchet	21. Glaeßner	30. Mouchet-Vaillant
9. Mouchet-Palmieri	22. Hoffmann	31. Eig. Beobachtung
10. Huet-Infroit		
11. Brückner		
12. Renvall		
13. Hoffmann		

nicht klassifizierbar
32. Göllner
33. Sömmering
34. Klaußner.

Die oben erwähnten Fälle von Renvall und Glaeßner lehren wieder, daß derartige Unterscheidungen, wie sie Kümmel getroffen hat, so nützlich sie sonst sein mögen, doch stets etwas Gewaltsames haben, insofern fließende Übergänge von einer Gruppe zur anderen bestehen.

Mit den von uns in der vorliegenden Arbeit neu angeführten Fällen stellt sich die Zahl der bekannten kongenitalen Ulnadefekte nunmehr auf 34 Fälle[1]). Unter diesen war 18mal das männliche, 10mal das weibliche Geschlecht betroffen, während in 6 Fällen das Geschlecht nicht angegeben worden ist. 10mal handelt es sich um einen beiderseitigen Defekt,

[1]) Siehe Nachtrag am Schlusse dieser Arbeit.

24 mal um einseitigen. Die doppelseitigen Defekte betrafen 2 mal das distale Ulnaende, 7 mal fehlte die Ulna ganz, während in einem Falle rechts ein totaler, links ein proximaler Defekt vorlag. Unter den einseitigen Fällen handelte es sich 8 mal um totalen Ulnadefekt, wobei 2 mal der linke und 6 mal der rechte Arm betroffen war. 9 mal lag ein einseitiger distaler Defekt vor, wobei 4 Fälle auf die rechte, 5 auf die linke Seite kommen. 6 mal bestand ein mittlerer Defekt. In einem Fall ist die Einordnung nicht mit Sicherheit zu machen. Überhaupt müssen wir hervorheben, daß die eben angeführten Zahlen nur sehr bedingten Wert haben, soweit sie die Frage betreffen, ob es sich um proximalen, distalen, mittleren oder totalen Defekt handelt, denn die große Mehrzahl der Fälle stammt aus der Zeit vor der Röntgenära, und da unter diesen Fällen nur sehr wenige anatomisch untersucht worden sind, so wird mancher kleine, der Palpation nicht zugängliche Skeletteil der Beobachtung entgangen sein, der bei Röntgenuntersuchung sich als ein Rudiment der Ulna entpuppt haben würde. Aber auch die späteren Fälle, die röntgenologisch untersucht worden sind, lassen sich in der erwähnten Hinsicht oft schwer klassifizieren; wir erinnern z. B. an den Fall von Mouchet-Vaillant, bei dem ein proximales luxiertes Rudiment der Ulna vorlag und außerdem 3 in der Mitte und am unteren Ende des Vorderarms gelegene Schatten, offenbar der rudimentären Ulna angehörig, sichtbar waren. Wir erinnern ferner an den 1. Fall Glaeßners, bei dem ein proximales Stück der Ulna vorhanden war, daneben aber 2 kleine distale Knochenschatten neben den Handwurzelknochen, die wahrscheinlich dem distalen Ende der Ulna entsprechen, schließlich an den anatomisch untersuchten Fall Priestleys, bei dem zwar ein totaler Defekt der Ulna angegeben wird, aber doch eine Verdickung des Radiusköpfchens durch eine Verschmelzung desselben mit dem proximalen Ulnaende erklärt wird. Wir sind der Ansicht, daß man von einem totalen Defekt nicht sprechen darf, wenn auch nur ein einziger Knochenschatten als Rudiment der

Ulna aufgefaßt werden kann. Aber auch in den Fällen, in denen ein partieller oder totaler Ulnadefekt bestand, hat man mehrmals durch die anatomische Untersuchung einen bindegewebigen Strang nachgewiesen (Fall von Deville, Senftleben, Stoffel und Stempel, Mouchet und Vaillant), einen Strang, den Wierzejewski für ein Überbleibsel des embryonalen Blastems hält. Also auch in diesen Fällen ohne Röntgenbefund haben wir, genau genommen, zuweilen wenigstens die Andeutung einer Ulna vor uns.

Die oben angeführten Verhältniszahlen ergeben, wie wir sahen, ein Überwiegen des männlichen Geschlechts über das weibliche, wobei unsere Zahlen nicht sehr erheblich von denen Wierzejewskis abweichen. Dagegen ergeben unsere 24 einseitigen Fälle eine minder deutliche Bevorzugung der rechten Körperseite (14 : 10) gegenüber dem Material Wierzejewskis (11 : 5).

Das Vorkommen anderer angeborener Deformitäten zusammen mit Ulnadefekt wurde in mehreren Fällen beobachtet:

Bei einseitigem Defekt fand man in einigen Fällen an der Hand der anderen Seite Fingerdefekte, Beugekontraktur eines Fingers und Syndaktylie. An der unteren Extremität fand sich in vier Fällen Fibuladefekt, in zwei Fällen Klumpfuß.

Ferner wurde beobachtet Caput obstipum, Rippendefekte, Defekte innerer Organe.

Die Vererbung spielte in einzelnen Fällen eine Rolle, insofern die Deformität selbst mehrfach zur Vererbung kam (Roberts), in anderen Fällen andere kongenitale Verbildungen in derselben Familie auftraten (Renvall), wie z. B. Spalthand, Hypospadie, Polydaktylie mit Fingerdefekt, und teilweise zur Vererbung kamen (Fingerkontraktur).

Auf die Symptomatologie des kongenitalen Ulnadefektes wollen wir hier nicht weiter eingehen, da die ausführliche Arbeit von Wierzejewski alles Notwendige enthält. Auch

bezüglich der Ätiologie weisen wir auf diese Arbeit hin, mit deren ätiologischen Anschauungen wir durchaus übereinstimmen.

Wir wollen aus der Lehre vom Ulnadefekt nur die Punkte betrachten, die unsern Fall besonders interessant machen, und wir tun das am besten, indem wir die Röntgenanalyse, die therapeutischen Erwägungen und Maßnahmen sowie den anatomischen Befund einer Besprechung unterziehen.

1. Röntgenanalyse.

Während die Diagnose der kongenitalen Luxation des Radiusköpfchens und die Defektbildung des distalen Ulnaabschnittes sich aus unseren Röntgenbildern ohne weiteres ergibt, während die Einzelheiten dieser Skelettabschnitte dieselben Abweichungen von der Norm ergeben, welchen wir in der Kasuistik der Literatur für den Kümmelschen Typus c häufig begegnen, verlangt die Identifizierung der Handwurzelkerne sowie der Metakarpalknochen und Phalangen eine genauere Analyse.

Wir wollen von den Vorderarmknochen nur erwähnen, daß der spornförmige Vorsprung auf der konvexen Seite des gebogenen Radius wohl durch die in frühem Kindesalter vorgenommene Osteotomie des Radius entstanden ist. Das proximale Ulnaende dürfte in seiner abgerundeten, birnförmigen Gestalt ziemlich normale Beschaffenheit aufweisen, wie wir das vor der Ausbildung des Olecranonkernes zu sehen gewohnt sind.

Was nun die Handwurzelknochenkerne angeht, so kann es keinem Zweifel unterliegen, daß der in der Krankengeschichte erwähnte stecknadelkopfgroße Kern, welcher distal von der Radiusepiphyse gelegen ist, als der Kern des Navikulare anzusprechen ist, der sich ja nach den neueren Untersuchungen (Fujinami) zwischen Anfang des 5. und dem 7. Lebensjahre, meist zu Anfang des 6. Lebensjahres, zuerst

zeigt.[1]) Der zweite deutliche Knochenkern dürfte seiner Lage zwischen Navikularekern und Epiphysenkern des Metacarpus I nach das Multangulum majus darstellen. Der ulnarwärts von diesem Kern gelegene große Knochenkern ist unseres Erachtens durch eine Verschmelzung der Kerne von Multangulum minus und Capitatum zustande gekommen, denn er reicht radialwärts bis zur Basis des Metacarpus II, ein Platz, der normal von dem Knochenkern des Multangulum minus eingenommen wird, ulnarwärts reicht er bis zur Basis des Metacarpus III, zeigt also in dieser Richtung dieselbe Breitenausdehnung wie der Kern des Capitatum sie gewöhnlich hat.

Während der Kern des letzteren normalerweise seine größte Ausdehnung in der Längsrichtung von Vorderarm und Metakarpalien besitzt, zeigt der große Knochenkern in unserem Falle seine größte Längsausdehnung, wie wir sahen, in querer Richtung. Das Lunatum scheint in unserem Falle ganz zu fehlen. Dementsprechend finden wir, daß die Linie, die den proximalen Rand des Multangulum majus und des aus der Verschmelzung von Multangulum minus und Capitatum hervorgegangenen Knochenkernes begrenzt, nicht wie normal annähernd parallel der unteren Epiphysenlinie des Radius gerichtet ist, sondern daß diese Linie ulnarwärts mit der erwähnten Epiphysenlinie konvergiert.

Infolge dieser Konvergenz kommt teilweise natürlich die im Röntgenbilde sichtbare ulnare Abduktion der gesamten Hand gegenüber dem Vorderarm zustande.

Es wäre natürlich auch denkbar, daß der große ulnare Knochenkern, von dem eben die Rede gewesen ist, ebenfalls die Anlage des Lunatum in sich birgt, daß er also durch die Verschmelzung dreier Karpalknochen zustande gekommen ist.

---

[1]) Die Richtigkeit dieser Annahme erhellt auch aus den letzten Röntgenaufnahmen (Fig. 4 u. 5), bei denen dieser Kern schon fast Erbsengröße angenommen hat.

Die drei radialen Metakarpalien, die vorhanden sind, zeigen außer der Hypoplasie des Metakarpale III kaum Abweichungen von der Norm.

Auch bieten die beiden Phalangen des Daumens und die beiden Endphalangen des Zeigefingers kaum Besonderheiten dar; wohl aber erfordert die Grundphalange des Zeigefingers einige Betrachtungen: Wir sahen, daß sie in ihrem unteren Abschnitt enorm verbreitert ist, daß ihre untere Gelenkfläche doppelt facettiert ist und mit dem Köpfchen sowohl des II. als auch des III. Metakarpalknochens artikuliert. Aus dieser Abweichung geht wohl ungezwungen hervor, daß wir in dem der Grundphalange des Zeigefingers entsprechenden Knochenschatten die Verschmelzung oder mangelhafte Differenzierung der Anlagen zweier Grundphalangen, nämlich der des zweiten und dritten Fingers, vor uns haben. Derartige Deutungen der immerhin etwas komplizierten Röntgenbefunde der Handwurzelknochen und Metakarpalien liegen bisher nur in sehr geringer Zahl in der Literatur vor. So konnte Pagenstecher bei seinem Falle, wo drei radiale Finger und drei Handwurzelknochen röntgenologisch nachweisbar waren, es wahrscheinlich machen, daß der vordere der Handwurzelknochen durch eine Verschmelzung des Multangulum majus, Multangulum minus und Capitatum zustande gekommen ist, während die beiden hinteren dem Navikulare und Lunatum entsprechen. Bei Schenk ist die Deutung noch schwieriger. Es lagen zwei Karpalknochen vor, von denen er den radial gelegenen durch eine Vereinigung von Naviculare, Multangulum majus, vielleicht auch Multangulum minus erklärt, den ulnar gelegenen als Verschmelzung des Lunatum und Capitatum. Er erörtert sogar die Möglichkeit, daß letzterer Knochen auch das Triquetrum, vielleicht sogar alle Anlagen der ulnaren Carpalia enthält. Von den Metakarpalien deutet Schenk in seinem Falle das radiale als Metacarpus I. Während das mittlere rudimentär entwickelt ist, zeigt das ulnare eine eigenartige radialwärts gerichtete Verbreiterung seiner Basis, woraus der

Schluß gezogen wird, daß es sich hier um die Assimilation mit der Basis der Metacarpale II handelt. Es wird auch erwogen, ob es sich bei der kräftigen Ausbildung des ulnaren Metakarpale, die sich auch in den Phalangen fortsetzt, um eine gemeinsame Entwicklung von Strahl III und IV handeln könne. Aus diesen geringen Angaben der Literatur sowie aus der Analyse unseres Röntgenbefundes geht hervor, daß Verschmelzung bzw. mangelhafte Differenzierung der Knochenanlagen von Carpus, Metacarpus und Phalangen mit der Defektbildung an Ulna und Hand bei einem Teile der Fälle vergesellschaftet ist.

2. Therapie.

In therapeutischer Hinsicht sind für den angeborenen Ulnadefekt bisher wohl kaum Schritte unternommen worden. Wohl aber erinnern wir daran, daß beim erworbenen Ulnadefekt von Vulpius mit Erfolg einmal ein autoplastischer Ersatz des Defektes vorgenommen worden ist. Am Radius hat man gelegentlich Resektionen des luxierten Köpfchens und Osteotomien ausgeführt. In unserem Falle ist zweifellos die enorme Verkürzung des Vorderarms mit der Zeit immer hochgradiger geworden, da bei der Geburt die Länge beider oberer Extremitäten annähernd die gleiche gewesen sein soll. Die Wachstumsverminderung des Vorderarms ist entschieden darauf zurückzuführen, daß an dem unteren Ende der Ulna durch den Defekt, oder besser durch die mangelnde Ossifikation eine Hemmung eingetreten war. Der Radius zeigte dagegen offenbar geringere Wachstumsbehinderung, denn er besaß zwei funktionstüchtige Epiphysenfugen, und darauf ist es zurückzuführen, daß der Radius, dessen Längsausdehnung natürlich durch die zurückbleibende Ulna Schranken gesetzt wurden, sich allmählich krümmen mußte. Nun konnte aber die Wachstumsenergie des Radius der Verlängerung des Vorderarms nicht voll zunutze kommen, da ja sein oberes Ende infolge seiner Luxation keinen Widerstand am Humerus fand. Wir

mußten demgemäß versuchen, dem Radius einen solchen Widerstand am Humerus zu verschaffen, was wir unter Opferung seiner oberen Epiphyse durch Resektion bewerkstelligen konnten, wie das andere ja auch getan haben. Es mußte ferner die Beseitigung der ulnaren Abduktion der Hand, die den häßlichen flossenartigen Charakter bedingte, ins Auge gefaßt werden. Diese Abduktion wurde, wie wir sahen, einerseits — allerdings nur in geringerem Grade — hervorgerufen durch das Fehlen des Lunatumkernes, in viel höherem Maße aber auch durch den Defekt der Ulna, infolgedessen der Widerstand, den die Handwurzel normalerweise an der Ulna findet, fehlte, genau so, wie wir beim Radiusdefekt eine radiale Klumphand finden. Wollten wir diesen Grund der ulnaren Abduktion beseitigen, so mußten wir eine knöcherne Strebe schaffen, die sich einerseits auf das Ulnarudiment, andrerseits auf den ulnaren Teil des Carpus stützt; ein Plan, der durch eine Autoplastik am zweckmäßigsten realisiert werden konnte, wenn wir auch die Längsspaltung und Gabelung des distalen Radiusendes, ähnlich der Bardenheuerschen Operation, die auch Herr Dr. Wollenberg beim Radiusdefekt mit bestem Erfolge ausgeführt hat, gleichfalls in Erwägung zogen. Wir entschlossen uns jedoch zu ersterem Vorgehen, um einerseits den vorhandenen Rest der Ulna auszunützen und um andrerseits die untere Radiusepiphyse, auf die ja das weitere Längenwachstum des Vorderarms nun in erster Linie angewiesen war, nicht zu lädieren. Wir waren uns natürlich bei Aufstellung des Operationsplanes bewußt, daß das weitere Wachstum des Vorderarms trotz unserer therapeutischen Eingriffe nicht beschleunigt werden konnte, rechneten auch mit der Wahrscheinlichkeit, daß vielleicht später das autoplastisch neu geschaffene periphere Ulnastück wieder zu kurz werden könnte, allein wir glaubten, daß diese Gründe uns nicht von unserem Plan zurückschrecken durften, umsomehr, als man ja letzterer Gefahr durch eine etwas reichliche Bemessung des zu implantierenden Knochenstückes, wenigstens teilweise, begegnen

konnte. Die Aussichten, die sich unserem Operationsplane eröffneten, waren die, daß erstens die verkrümmte flossenähnliche Gestalt des Vorderarms beseitigt werden könnte, daß zweitens für das Längenwachstum des einerseits luxierten, andrerseits defekten Vorderarmknochens etwas günstigere Bedingungen zu schaffen waren. Besonders der erstere Grund war es, der die Eltern des Kindes einen operativen Eingriff wünschen ließ.

Daß unsere Operation den gewünschten Effekt in kosmetischer Beziehung vollkommen erzielt hat, geht wohl ohne weiteres aus den Abbildungen hervor, die nach Gipsabgüssen des Armes vor (Fig. 1a und b) und nach (Fig. 1c) der Operation hergestellt worden sind. Wir sehen, daß die Verkrümmung, die besonders an dem supinierten Vorderarm vor der Operation auffällt, total beseitigt ist; daß wir einen graden, und wenn auch kleineren, so doch der normalen Gestalt ähnlichen Vorderarm erreicht haben. Fig. 1c stellt den operierten Arm in Supination dar, also in derselben Stellung, die Fig. 1b von dem Arme vor der Operation wiedergibt.

Was die günstigeren Wachstumsbedingungen betrifft, die wir zu schaffen hofften, so können wir über diesen Punkt natürlich erst nach Jahren Gewißheit erlangen. Immerhin haben wir in dem vortrefflich eingeheilten und knöchern mit dem Ulnarudiment verbundenen, neugeschaffenen, peripheren Ulnaende, das, wie das Röntgenbild zeigt, „auf Zuwachs“ berechnet worden ist, für die nächsten Jahre wahrscheinlich einen genügenden Schutz gegen ein Rezidivieren der fehlerhaften Handstellung.

Die Funktion der Hand und der Finger ist durch die Operation weder zum Besseren noch zum Schlechteren verändert. Ebenso ist die Funktion des Ellenbogengelenkes unverändert, d. h. es besteht nach wie vor eine Hemmung im Sinne der Beugung, die auch passiv während der Operation, nach Resektion des Radiusköpfchens, nicht überwunden werden konnte. Dieselbe ist zweifellos zurückzuführen auf eine Ano-

malie auch des proximalen Ulnaendes, die auf dem Röntgenbilde infolge der noch vorwiegend knorpeligen Beschaffenheit nicht zum Ausdruck kommen konnte.

Nun noch einige Worte über die nach der Operation eingetretene Lähmung der Hand und der Finger. Die explorative Freilegung des N. radialis und medianus wurde ausgeführt, weil bei den veränderten anatomischen Verhältnissen die Läsion dieser Nerven während der Operation immerhin möglich gewesen wäre. Es stellte sich, wie wir sahen, jedoch die Integrität beider Nerven heraus; denn daß die Einschließung des Radialis in Narbengewebe nicht so rasch und nicht so völlig zur Lähmung hätte führen können, ist unzweifelhaft. Immerhin führten wir zur Sicherheit die Auslösung des Nerven und seine Umscheidung mit einem freien Faszienblatt aus; eine Methode, die Herr Dr. Wollenberg bei Nervenplastiken und -nähten statt der von Spitzy und Foramitti geübten Umscheidung mit Arterienwandung stets anwendet. Bei dem negativen Nervenbefunde konnte es keinem Zweifel mehr unterliegen, daß die Lähmung auf die Konstriktion durch die Esmarchsche Binde zurückzuführen ist. Diese Gefahr der Bindenlähmung ist bekanntlich am Arme ziemlich groß, und gerade in der letzten Zeit ist von diesen Lähmungen, ihren Ursachen und ihrer Verhütung viel die Rede gewesen. Die Lähmung ist übrigens, wie die Krankengeschichte ergibt, in kurzer Zeit völlig zurückgegangen.

3. Anatomie.

Leider ist es bei der Operation nicht möglich gewesen, einen tieferen Einblick in die Verhältnisse der Muskeln, der Gefäße und der feineren Nerven zu gewinnen; immerhin verdienen die autoptischen Befunde, die wir während der Operation am Skelettsystem gewinnen konnten, der Erwähnung.

Zunächst stellte sich heraus, daß das Radiusköpfchen, das von dem M. brachioradialis und von einer stark verdickten Gelenkkapsel kappenförmig umgeben war, leichte Unregel-

mäßigkeiten in der Form aufwies, die jedoch nicht in das Gebiet der Arthritis deformans zu rechnen sind.

Die Ulna verlief, wie beschrieben, sich konisch verjüngend und endete in einem Knorpelstift. Es war nun auffällig, daß das Periost der Ulna, bzw. das Perichondrium des knorpeligen Teiles der Ulna eine vom Normalen wesentlich abweichende derbe und spröde Beschaffenheit aufwies. Daß an dem Ende des Knorpelkonus ein derbes, bindesubstanzähnliches Gewebe sich nach dem ulnaren Teil der Handwurzel hinzog, ist ebenfalls schon erwähnt worden. Es ist dies ein in der Literatur mehrfach angegebener Befund. Unser Fall zeigt also deutlich, daß der eigentliche Defekt der Ulna viel geringer ist, als die Röntgenuntersuchung dies erwarten ließ. Wir haben nun die mikroskopische Untersuchung des resezierten Knochenknorpelstückes der Ulna vorgenommen. Dasselbe wurde in Aschoffscher Entkalkungsflüssigkeit entkalkt, in steigendem Alkohol gehärtet und in Paraffin eingebettet. Die Schnitte wurden mit Hämatoxylin-Eosin gefärbt.

Bei der Betrachtung der Schnitte sieht man zunächst den ruhenden Knorpel, der wenig Abweichungen von der Norm darbietet; dann folgt die Zone der Knorpelzellwucherung, bzw. die Säulenbildung, welche Unregelmäßigkeiten aufweist, bald mächtiger, bald geringer ist, im ganzen aber deutlich hinter der Wucherung normaler Präparate zurücksteht. Diese Schicht ist stellenweise sowohl in der Grundsubstanz wie in den Knorpelkapseln unregelmäßig verkalkt. Die auf sie folgende Schicht zeigt bei einer durchweg nicht verkalkten Grundsubstanz noch unregelmäßige, teilweise kettenförmig gewucherte, bald quer-, bald längsgestellte Knorpelzellen, und ihr schließt sich eine unregelmäßige Ossifikationszone mit unregelmäßiger Einwucherung von Markräumen an. Die neugebildeten Knochenbalken sind ohne nachweisliche Abweichungen von der Norm; sie zeigen stellenweise ziemlich reichliche Osteoblastenanlagerungen, stellenweise aber auch fehlen diese. Das Markgewebe ist nahe der Knorpelgrenze durchweg von fibrösem Charakter,

in weiterer Entfernung von dieser Grenze mit reichlich eingesprengtem Fettgewebe. Die periostale Ossifikation, die auf der einen Seite der Schnitte gerade noch sichtbar ist, weist keine Abweichung von der Norm auf.

Aus diesen histologischen Einzelheiten läßt sich eine bestimmte anatomische Diagnose kaum machen. Die Veränderungen tragen trotz aller Unregelmäßigkeit der Ossifikationslinie nicht den Charakter rhachitischer Veränderungen: es fehlt die Bildung osteoider Substanz. Auch dem anatomischen Bilde der Chondrodystrophie entsprechen die von uns erhobenen Befunde nicht. Wir müssen uns damit begnügen, eine Herabsetzung der enchondralen Ossifikation, die sich besonders deutlich in der unregelmäßigen und stellenweise deutlich verminderten Knorpelzellenwucherung an der Ossifikationsgrenze äußert, zu konstatieren, ohne durch unsere histologischen Erhebungen, die übrigens die ersten auf dem Gebiete des Ulnadefektes sind, das Dunkel der Ätiologie irgendwie erhellen zu können.

Zum Schlusse möchte ich mir erlauben, Herrn Privatdozenten Dr. Wollenberg für die Überlassung des Materials, sowie für sein reges Interesse und seine Unterstützung bei der Abfassung meiner Arbeit meinen ergebenen Dank auszusprechen.

Nachtrag.

Nach Abschluß der vorliegenden Dissertation erschien eine Arbeit von Schwarzbach, die neben dem Tibiadefekt auch den Ulnadefekt zum Gegenstand hat. Es gelang Schwarzbach, die 28 Fälle von Wierzejewskis durch 10 Fälle der Literatur und durch eine eigene Beobachtung, die dem Materiale der Vulpiusschen Klinik entstammt, auf 39 Fälle zu vermehren. Unter diesen 10 Fällen der Literatur finden wir neben den von uns bereits angeführten Fällen von Renvall, Hoffmann, Glaeßner noch je eine Beobachtung von Vulpius (1906), Makenzie (1908), Kirmisson (1908), Abadie (1908) und Goyanes. Außerdem ist noch ein jüngst von Rübsamen publizierter Fall anzuführen. Mit den Fällen Schwarzbachs, Rübsamens und unserer Beobachtung wächst somit die Literatur des kongenitalen Ulnadefektes auf 41 Fälle, deren Statistik sich nun folgendermaßen gestaltet: In 10 Fällen liegt doppelseitiger, in 31 einseitiger Defekt vor. Bei letzterem ist 16mal die linke, 15mal die rechte Seite betroffen.

Unter den 16 linksseitigen Fällen besteht 10mal partieller, 6mal totaler Defekt, unter den 15 rechtsseitigen 9mal partieller, 6mal totaler Defekt. Das Geschlecht ist in 7 Fällen nicht angegeben; in den 34 Fällen, in denen es angegeben wurde, ist 20mal das männliche, 14mal das weibliche Geschlecht betroffen.

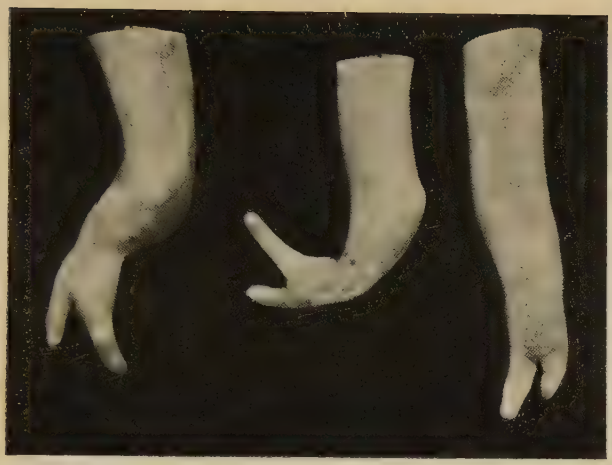

a b c

Fig. 1



Fig. 2.

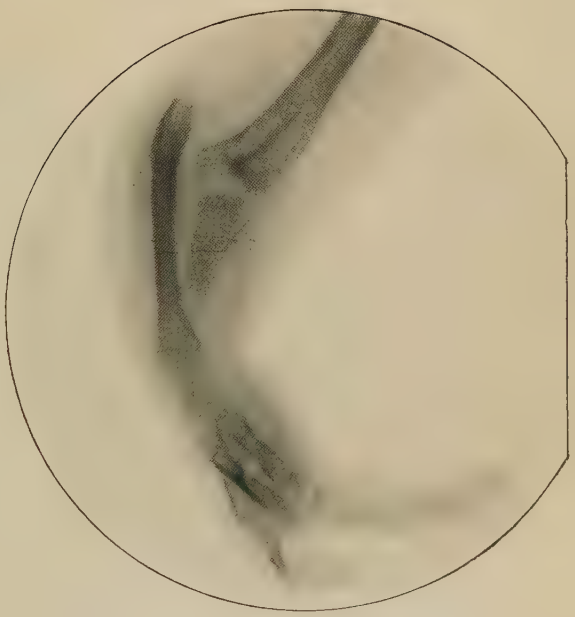

Fig. 3.

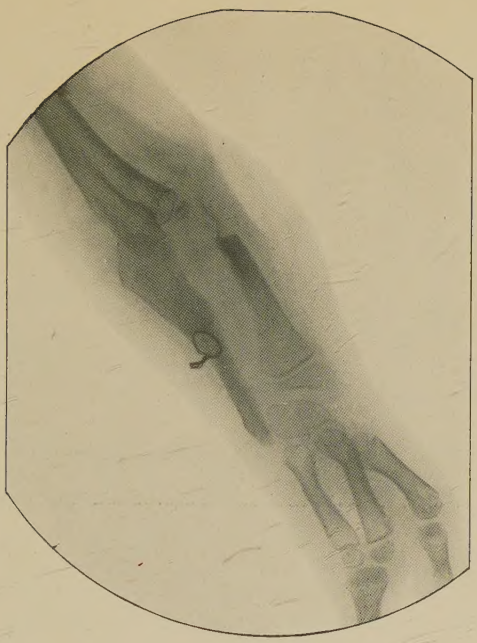

Fig. 4.

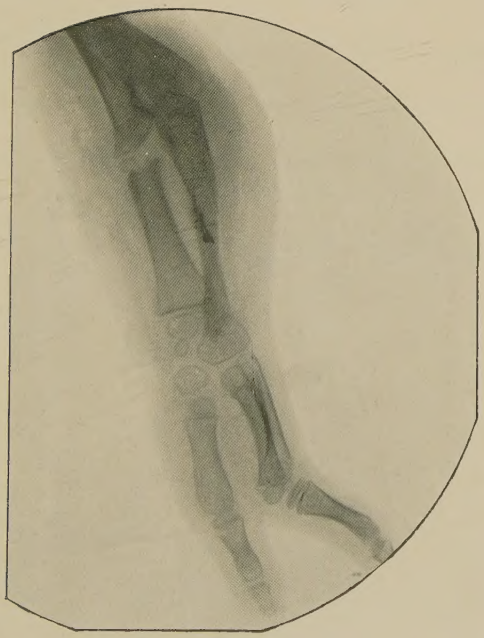

Fig. 5.

Literatur.

Eine ausführliche Literaturangabe über den kongenitalen Ulnadefekt findet sich bei

1. Wierzejewski, Über den kongenitalen Ulnadefekt. Zeitschrift für orthop. Chirurgie, Bd. 27, S. 101. — Derselbe, Nachtrag. Zeitschrift für orthop. Chirurgie, Bd. 27, S. 504.

Zu dem hierin enthaltenen Verzeichnis kommen folgende Arbeiten hinzu:

2. Renvall, Zur Kenntnis der kongenitalen familiär auftretenden Extremitätenmißbildungen. Archiv für Anatomie u. Physiol., anat. Abteilg. 1908.
3. Glaeßner, Über angeborene Verbildungen im Bereich der oberen Extremität. Deutsche med. Wochenschrift 1911, Nr. 50.
4. Hoffmann, Mißbildungen der oberen Extremität. Fortschritte auf dem Gebiete der Röntgenstrahlen, Bd. 17, Heft 5.
5. Wollenberg, Berliner klin. Wochenschrift 1912, Nr. 23, S. 1104.
6. Schwarzbach, Über angeborenen Defekt der Tibia und Ulna. Zentralbl. f. chir. u. mechan. Orthopädie, Bd. VI, 1912, S. 345.
7. Vulpius, Knochenplastik zur Beseitigung der Manus vara. Zeitschrift für orthop. Chirurgie, Bd. 17.
8. Makenzie, Congenital Defekts of the long Bones. New-York, med. Journ., Bd. 65, 1897.
9. Kirmisson, Malformation curieuse du membre superieur gauche. Revue d'orthopédie 1908, S. 140.
10. Abadie, Malformation curieuse du membre superieur. Revue d'orthopédie 1908.
11. Kähler, a) Doppelseitiger teilweiser kongenitaler Tibiadefekt.
    b) Totaler und part. Tibiadefekt. Fortschr. auf dem Gebiete der Röntgenstrahlen, Bd. IX, H. 4.
12. Rübsamen, Beitrag zur Kasuistik des kongenitalen Ulnadefekts. Münch. med. Wochenschr. 1912, Nr. 42, S. 2284.

Lebenslauf.

Ich, Elisabeth Reinike, evangelisch, wurde am 30. Mai 1881 in Bonn geboren. Ich besuchte die Höhere Töchterschule zu Bonn, Schleswig und Wiesbaden. In Wiesbaden starb mein Vater, der Regierungsrat und Baurat Ernst Reinike, im Jahre 1897. Nach privater Vorbereitung machte ich im Herbst 1906 am Sophienrealgymnasium zu Berlin das Abiturientenexamen. Ich wandte mich dem Studium der Medizin zu und verbrachte meine vorklinischen Semester in Berlin, Freiburg i. Br. und Heidelberg. In Heidelberg bestand ich am 19. Februar 1909 die ärztliche Vorprüfung. Während der klinischen Semester studierte ich in Kiel, München, Bonn und Berlin. Mitte Oktober 1911 begann ich zu Berlin das medizinische Staatsexamen und beendete dasselbe am 30. November 1911. Als Medizinalpraktikantin war ich an der Königlichen medizinischen Universitätspoliklinik zu Berlin beschäftigt, seit dem 15. September 1912 bin ich an der Universitätspoliklinik für Kinder der Königlichen Charité tätig.

Während meiner Studienzeit besuchte ich die Vorlesungen und Kurse folgender Professoren und Dozenten: Anschütz, v. Bardeleben, Baum, Bier, Bonnet, Brugsch, Buchner, Bumm, Cohnheim, Dieudonné, Engelmann †, Finkler †, E. Fischer, Flügge, B. Fränkel †, Friedrich, Fritsch, Fürbringer, Garrè, Gaupp, Göppert, Greef, Heffter, O. Hertwig, Herzog, Heubner, Hildebrand, Hoffmann, Hoppe-Seyler, Kaiserling, Keibel, Kiliani, Klebs, Kopsch, Kossel, Kraepelin, Krafft, Kraus, v. Kries, Kuhnt, Leo, Lüthje, F. Müller, Orth, Passow, Pfaundler, Raecke, Reichenbach, Reifferscheidt, Rubens, Salzer, Scheibe, Schmieden, Schmitt, F. Schultze, F. E. Schulze, v. Starck, Stumpf, H. Virchow, Wandel, Westphal, Wiedersheim, Wollenberg, Ziehen.